〈最新画像診断 その 10〉

乳がん検査編

放射線科　馬場健吉

はじめに：

乳がんは年々増加傾向にあります。女性のがん死亡数は多いものから大腸がん・胃がん・肺がん・肝がんで、乳がんは5番目に多い癌です。乳がんの発生・増殖には、性ホルモンである「エストロゲン」が関与しています。そのリスクには、以下のことが挙げられます。

① 初経年齢が早い、閉経年齢が遅い、出産歴がない、初産年齢が遅い、授乳歴がない(つまり体内のエストロゲンが多い、または分泌期間が長い状態にあること)

② 経口避妊薬の使用や閉経後のホルモン補充療法を受けた

③ 体格では高身長、閉経後の肥満(閉経前乳がんは、逆に肥満者でリスクが低くなる)

④ 飲酒

⑤ 乳がん家族歴や良性乳腺疾患の既往

⑥ 胸部放射線治療後

今回は乳がんの診断法と乳がんの病気の広がりを調べる検査方法について説明します。

マンモグラフィー検査：

乳腺X線検査のことで、乳腺を挟みながら上方向および側面方向より撮影します。画像は右乳がんの所見で、不整な塊状の陰影(かげ)ががんです。内部に小石灰化が集まっています。病変が小さいときはこの画像を見ながら、生検(組織を採取して診断すること)して診断する特殊な検査方法も行われます。

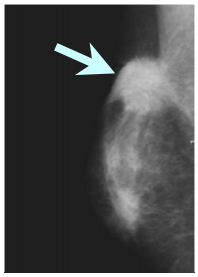

乳腺エコー検査：

エコー検査でも乳腺の存在診断が可能で、乳がんが大胸筋などに広がっていないかどうかや腋窩などのリンパ節転移がないかを調べます。マンモグラフィー検査にエコー検査を加えることで、乳がんの診断能は高くなります。

CT検査：

がん細胞が乳腺組織からこぼれ落ち、リンパや血液の流れに乗って乳腺から離れた臓器(肺、肝臓、骨など)に転移巣をつくると考えられています。CT検査ではリンパ節転移や肺転移、肝転移などの診断を行います。

MRI検査：

MRI検査は乳がんの局所の状態(病気の局在や広がり)を調べ、手術可能かどうかを調べます。近傍のリンパ節の転移の有無も調べます。
画像はマンモグラフィーではっきりしなかったがんです。

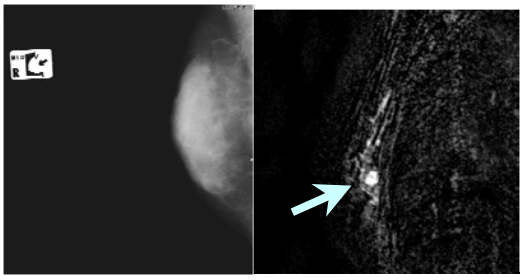

核医学(スペクト)検査：

骨シンチ検査を行い、骨転移を調べます。乳がんは術後数年経ってから、骨転移で見つかることもあり、核医学会では乳がんの治療を受けた患者は年に一回の骨シンチ検査を勧めています。

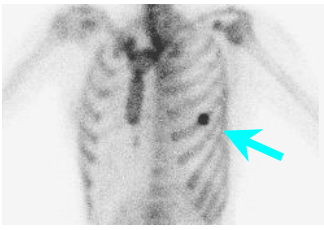

骨シンチ:乳がん術後5年目の骨転移

最後に：

乳がん検診で、異常を指摘された方はいち早く診察をお勧めします。マンモグラフィー、エコー、場合によってはMRI検査を行い、生検(病理組織を調べること)を施行し、診断します。当院ではマンモグラフィーやエコー検査、マルチスライスCT、MRI、核医学など乳がんに関するすべての検査が可能です。ご不明な点がありましたら、主治医または放射線科外来までお尋ねください。