〈最新画像診断 その 3〉

核医学検査(脳血流シンチ検査編)

放射線科　馬場健吉

はじめに：

知っているはずの言葉がとっさに出てこない。物忘れ、頭痛、不眠、目眩―告げられた病名は若年性アルツハイマー。どんなにメモでポケットを膨らませても確実に失われていく記憶。そして悲しくもほのかな光が見える感動の結末…(「明日の記憶」より)

「私の頭の中の消しゴム」や「明日の記憶」などの映画で有名になったアルツハイマー病。この病気は高齢者だけでなく、若年者でも起こる病気です。今回はこのアルツハイマー病や脳梗塞の診断に有用な検査として代表される脳血流シンチについて説明します。

脳血流シンチ：

脳は働きの異なる多くの部位から成り立っています。脳核医学検査は、これらの脳の各部位における血流や代謝など、いわば脳の局所の働き(機能)を調べるものです。この点で、主に脳局所の構造(形態)を調べる血管撮影やCT、MRI などの検査と異なります。
薬を静脈注射して、SPECT 装置に横になるだけで、脳梗塞、てんかん、痴呆などの診断をします。

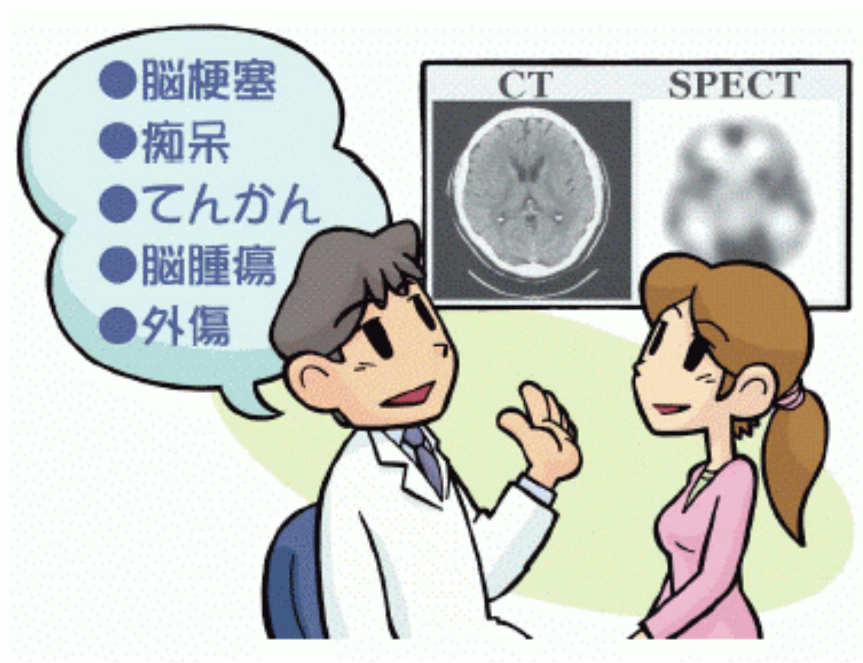

(日本アイソトープ協会ホームページより)

いろいろな病気で脳血流に異常が起きますが、最も多いのが脳梗塞や出血などの脳血管障害です。（例えば脳梗塞が起きてもしばらくの間はCTやMRIでは異常が現れてきませんが、RI検査では初期でも血流の低下している様子がわかります。）脳の血管が細くなったり、塞がったりしていた場合は、その部位の脳血流が実際に低下しているかどうかを調べて、血管手術が必要かどうかを決める参考にします。また、手術後の治療効果をみたりします。痴呆がある場合には、それが脳血管障害によるものか、アルツハイマー型のものかなども血流異常のパターンからわかるようになってきました。

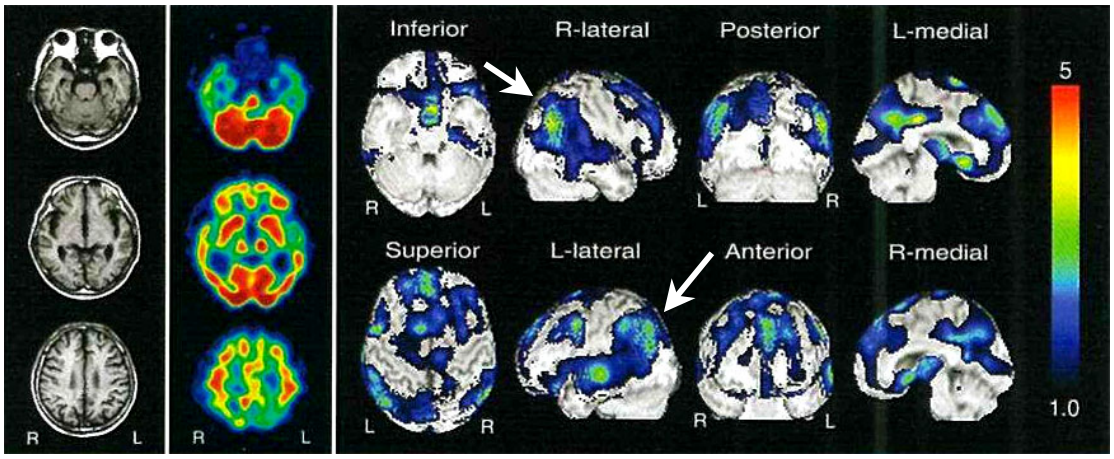

アルツハイマー病はCTやMRIでは異常の検出は不可能であり、脳血流シンチでは早期に脳の側頭葉の一部や海馬(海馬)領域の血流が低下します。図は正常脳との比較で側頭・後頭・頭頂連合野という部位の血流低下がみられます。

当院では脳梗塞などを疑う患者さま方にこれらの検査を行っています。詳しくは放射線科外来または主治医の先生にご相談ください。